Entero-Piristina

JARABE para niños
frasco de 100 grs.

S.O.E.
Receta Libre

En los trastornos
intestinales
agudos



Consideraciones sobre dos casos de focomelia. Embriopatía por Thalidomida.

M. Carbonell Juanico, E. Balanzó Cabot
y J. M.ª Dexeus Trías de Bes
Barcelona

Creemos de interés publicar en España estos dos casos, que hemos tenido ocasión de poder observar durante estos dos últimos meses.

Caso 1.º

Clínica Maternal de Santa Madrona. Niña M. R. de Q.

Madre 5.ª para 37 años. Menarquia 14 a. 5/28. Sin antecedentes patológicos de interés, sólo sinusitis crónica, Rh positivo. Embarazos: 1.º Parto distócico (forceps), niño 4.750 grs. (1954), 2.º Parto normal, niña 3.550 grs. (1955). 3.º Parto normal, niño 4.550 grs. (1956). 4.º Parto normal, niña 4.300 grs. (1958). Niños actualmente sanos. 5.º parto: últimas reglas 21-6-61. En las diversas visitas del embarazo actual: exploración normal. Presentación podálica, que, pasa a cefálica a los siete meses y medio. Dice no nota movimientos fetales con la misma intensidad que en los otros embarazos pero el latido fetal es normal. Parto normal el 6 de abril de 1962. Placenta normal. Oligoamnios feto femenino 3.050 grs. Llora en seguida. Exploración de la niña: Cabeza normal, tronco normal (tórax y abdomen). Extremidades: gravísima malformación: Focomelia en sus cuatro miembros y anomalía en número de los dedos. Extr. superior dcha: 3 dedos, superior izquierda. 4 dedos, inferior decha. 6 dedos, inferior izquierda. 7 dedos. Presenta además un hemangioma muy marcado en nariz-aletas y dorso y labio superior. El ojo derecho es más pequeño y su iris de menor diámetro que el del ojo izquierdo. Presenta coloboma bilateral, acusado estrabismo y nistagmo horizontal.

Respiración normal. Corazón normal. Genitales femeninos, pero exteriormente poco desarrollados. Ano normal. Reflejos nerviosos: actitud y los movimientos espontáneos normales. Es imposible hacer el reflejo de Moro por el estado de los miembros. Reflejo dorsal: normal. Succión normal. Véase foto núm. 1 y radiografía núm. 2.

Trabajo recibido en la Redacción el día 5-VII-1962.

El curso clínico, con incidentes de vómitos biliosos que ceden a los pocos días y un proceso respiratorio que también cede con un tratamiento corriente, es casi normal. Lactancia artificial con Eledon. Esta niña ingresa en el Instituto de puericultura de la Casa Provincial de Maternidad con fecha 27 - VI - 62, donde será estudiada.

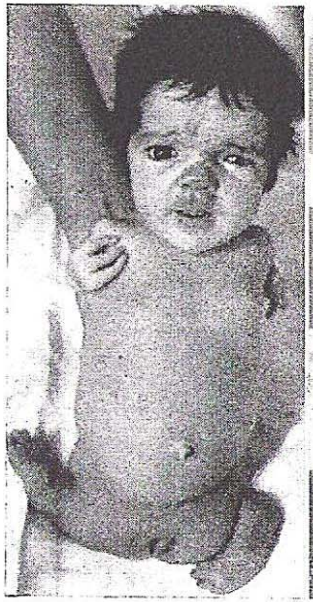

FIG. 1

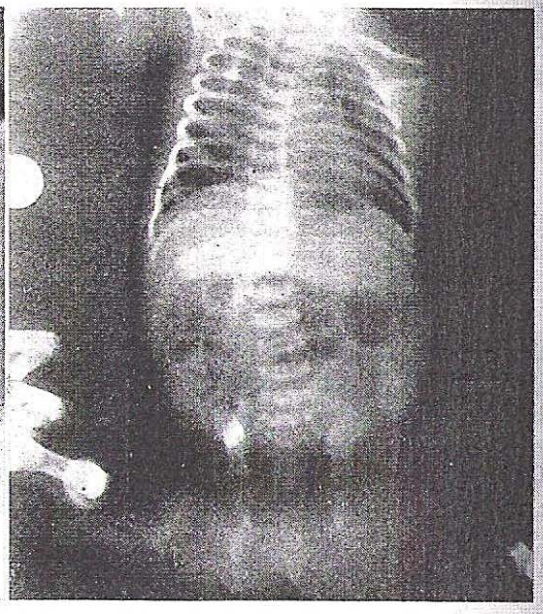

FIG. 2

A la madre, antes del embarazo se le administraba vacuna antipiogena semanalmente, por sinusitis crónica.

A las dos semanas de amenorrea (primeros de agosto de 1961) consulta con el internista sobre la inconveniencia de continuar el tratamiento en caso de gestación y al mismo tiempo le expone que sufre insomnio pertinaz y palpitaciones. Desde el 5 de agosto, empieza a tomar 2 tabletas de Softenon (imida del ácido glutámico) cada noche (a veces también 1 al mediodía) aunque con alguna alternancia. Tomó este preparado como máximo hasta los tres meses de gestación. En total cree que unos dos tubos.

CASO 2.º

Instituto de Puericultura de la Casa Provincial de Maternidad. Niña R. S. Nacimiento 6 de mayo de 1962. Ingresa en el Instituto: 9 de mayo; edad 3 días, peso 2.470 gr. Antecedentes: se desconocen los antecedentes de embarazo y parto por ingresar de la calle.

Exploración. Aspecto general: sensación de buena vitalidad. Coloración rosada. Movimientos activos (dentro de sus posibilidades). Llanto fuerte. Tono normal. Cabeza: naevus vascular plano que se extiende por dorso y alas de la nariz y tercio interno labial, por párpados superiores y porción central de la frente. Hendidura palpebral derecha y globo ocular de mayor tamaño que el izquierdo. Iris derecho: color pardo. Iris izquierdo: grisáceo. Pupila izquierda: midiátrica con ausencia de reflejos fotomotor. Torax: configuración normal. Respiración y corazón normales. Abdomen: normal. Extremidades: Grave focomelia de las 4 extremidades. Extremidad superior dcha. 3 dedos, superior izda. 2 dedos. Extremidades inferiores 6 dedos. Hemograma normal Hb 125 %; Hematíes 4.890000 v. g. 1; Leucocitos 9.480; linf. 31: Mon. 10: Eos. 1: Bdas. 6; Seg. 52.

Exploraciones complementarias: Otológica (Dr. Ferrer). Estenosis del conducto auditivo izquierdo que es permeable, pero impide ver el tímpano. Derecho más amplio. Velo palatino, muy caido, sin anomalía aparente. *Oftalmología* (Doctor Marín). Oído derecho normal. Oído izquierdo microftalmos con alteraciones congénitas del fondo del tipo coloboma de coroides y papila. Difícil de observar por la microftalmia. *Cardiología* (Dr. Torner). Exploración normal. Electrocardiograma normal. No hay signos de cardiopatía. *Neurología* (Dr. Lamote de Grignon) resumen: Facies asimétrica por macroftalmia derecha, parpadeo normal así como la motilidad intrínseca y extrínseca del ojo. Hemangioma planos, difusos, macular que invade párpados superiores y cejas, ascendiendo por la línea frontal y tiñe también el tercio inferior de la pirámide nasal y labio superior (forma bigote hitleriano). Reflejos nerviosos: motilidad de los muñones digitales izquierdos es nula, existiendo por el contrario innervación en los dedos. La motilidad es evidente en los muñones inferiores. La sinergía de Moro provoca la elevación de ambas escápulas y la contracción de los muñones inferiores, sin actividad digital evidente. *Electroencefalograma* (Drs. Samsó y Vilá). Trazado realizado en fases de compartimiento correspondientes a objetivos estados de vigilia y de sueño fisiológico.

Trazado con buena diferenciación de los estados vigil y de sueño, en el cual se objetivan buenas reactividades frente la estimulación acústica intensa.

El trazado de base muestra características de integración de frecuencias y voltajes que corresponden a una edad superior de la que tiene la niña y aparece sin otras alteraciones valorables que la presencia de algunas salvas de formaciones trifásicas bifrontales cuya morfología recuerda a las que se observan en algunas alteraciones metabólicas de origen hepático.

Exploración radiológica (Dr. Llano). Del tracto digestivo: Normal progresión del contraste por esófago y cardias, tanto por repleción como por doble contraste. Estómago, bulbo y marco duodenal, normales. No se observan modificaciones en asas yeyunales.

Radio foto (figs. 3 y 4).

El curso clínico de esta niña fue difícil, presentando vómitos y dispepsias que en un momento llegaron a causar un síndrome de deshidratación que ocasiona su muerte 18 - VI - 62.

Necropsia: No se presentan otras malformaciones macroscópicas evidentes en sus órganos. Actualmente en estudio la histopatología de cerebro, extremidades, cápsulas suprarrenales, ojo, etc.

Interrogada la madre de esta niña dice haber tomado Softenon durante los primeros meses del embarazo, 25 mg. diarios durante 24 días.

FIG. 3

FIG. 4

Resumiendo, presentamos dos casos de grave transtorno congénito en dos niñas caracterizado por focomelia, hemangioma y otras alteraciones, cuyas madres habían tomado de una manera cierta, un preparado de thalidomida, en este caso Softenon, las primeras semanas del embarazo.

Comentarios

1.° HISTORIA DEL PROCESO Y DE LA «EPIDEMIOLOGÍA» DE LAS FOCOMELIAS.

En noviembre de 1961, WIDERMANN y AEISSEN descubren bajo el nombre de síndrome de WIDERMANN un gran número de niños malformados en los que hay que señalar las siguientes anomalías. Amelia-focomelia-agénesia de huesos largos y esto asociado a malformaciones cardíacas, defectos del tubo gastro intestinal (estenosis esofágica o duodenal, agenesia de vías biliares, de apéndice, de colon) y hemangiomas cutáneo en la cara. Su etiología la atribuyen a un factór nocivo de naturaleza desconocida que actuaría tóxicamente sobre el embrión joven. Poco tiempo después, casi simultáneamente, PEIFFER y KOSENOW, en una reunión pediátrica, en Dusseldorf, 18 nov. 1961, presentaron un estudio llevado a cabo con gran precisión, de 34 casos de niños con graves malformaciones de extremidades. Como conclusiones de su trabajo, resumen: 1.° En sus casos no hay taras hereditarias, ni consanguinidad. 2.° El examen cromosómico en doce de éstos malformados, demuestran unos cromósomas normales en su número y en su aspecto. 3.° No hay relación con la edad de los padres, ni en la situación, entre el número de hijos. 4.° En cuatro casos de gemelos bivitelinos, el cuadro es concordante. No hay pues mutaciones germinativas, sino una perturbación en el desarrollo de los miembros por una sustancia desconocida. En esta comunicación, LENZ de Hamburgo, emitió en su discusión, su hipótesis, según la cual en estos casos de niños malformados, las madres en los primeros tiempos de su embarazo habían tomado preparados de thalidomida (Contergan) y a esto eran debidas las malformaciones. Pocos días después, MC. BRIDE, descubre las mismas anomalías en niños dados a luz, por mujeres que habían tomado Distoval, como antiemético o sedativo. El 27 de noviembre se prohibió en Alemania la venta del Contergan y en diciembre en Inglaterra, la venta del Distoval.

LENZ, estudia cincuenta y dos niños con Amelia, Focomelia, malformaciones de huesos largos, hemangioma en la cara, atresia de esofago, duodeno, ano, vesícula bilar, etc., cuyas madres habían tomado Contergan durante los primeros tiempos del embarazo. Contergan es un preparado de thalidomida, y éste es el nombre genérico de la Imida del ácido N-ftalil glutámico y contienen thalidamida además del Contergan, el Distoval, Neurosedyn, Isomin, Redavon, Telergan, Sedalis, Imidan y otros preparados y termina diciendo, que, después de enunciar su hipótesis de la etiología de estas malformaciones ha recibido cartas en las que 115 casos más de focomelias son explicadas por la administración de la thalidamida y cree que en Alemania Occidental desde 1959 han nacido por lo menos 2.000 y posiblemente 3.000 «niños Contergan».

Frente a este estado de opinión de LENZ, PFEIFFER, KOSSENOW y MC. BRIDE, algunos como BURLEY y SMITHELLS creen que la thalidamida no es la causante de las malformaciones, por no haber conclusiones firmes y citan casos de mujeres que han tomado la droga y han dado a

luz hijos sanos. Sin embargo, además de un nuevo comunicado de LENZ en que asegura que el Contergan es teratogénico en el hombre y cita 61 casos más, una cantidad cada vez más numerosa de comunicaciones confirman la toxicidad de la droga (SPEIRS, KOHLER y col., FRENCH DEWIL, S. KENNY, SCOTT RUSSELL, MC KICHAN, ROGERSON).

2.° DOSIS. — La droga al parecer ha sido tomada en estos países anglosajones sin ninguna clase de control. En Alemania por ejemplo su adquisición podía hacerse sin receta. De manera que han sido muchas las madres que la han tomado durante meses o todo el embarazo. Sin embargo, lo peligroso es que al parecer en pocos días hay suficiente para producir la embriopatía si es ésta tomada en la época, en los días críticos para ello que como veremos es durante las 9 semanas que siguen a la última regla. Y así en nuestros casos comunicados, fue poca la cantidad de Softenon que tomó la madre del caso 1.°. En Inglaterra FRANK STABLER cita el caso de una señora que tomó 50 miligramos al acostarse durante sólo una semana; tuvo un parto prematuro, a las 29 semanas, niño de 1.250 grs. con lesiones de focomelia. A. W. FERFUSAN el de una mujer aislada en el Hospital por disenteria. Fecha probable de la concepción a primeros de marzo del 61. Las noches del 14 al 16 de marzo tomó 100 mgs. y 50 las del 17 al 18, en total 5 días. Da a luz el 10 de noviembre del 61 un niño de 5 libras con grave focomelia que sobrevive. A resaltar pues el «breve contacto» de la droga es suficiente para ocasionar el síndrome.

3.°. ESTADÍSTICA. — HUNGERLAND, de Bonn, ha realizado una encuesta en Alemania y fuera de su país. En España fueron pedidos informes sobre la presencia de un posible aumento en el nacimiento de niños focomélicos. El 11 de mayo último publica su documentado y completísimo estudio estadístico. De éste saca en conclusión: 1.° En Alemania del Oeste, antes de 1959, los casos de focomelia eran el 0,017 por 1.000 de los nacidos y en cambio de 1960 a 1961 llega al 3,56 por 1.000. En Alemania del Oeste hasta fin de 1961 hay alrededor de 4.500 casos (quizás lleguen a 6.500) de focomelia de los que sobreviven las dos terceras partes. En el resto de Europa: Portugal, España, Francia, Italia, Suiza, Austria no ha habido aumento de casos. Pero en cambio en Inglaterra ha habido alrededor de 1.400 casos. En Liverpool se ha llegado al 0,778 por 1.000 de los recién nacidos.

En resumen: confirma la hipótesis de LENZ, de noviembre de 1961: han existido estas «epidemias» de focomelia en los países y áreas, donde han sido administrados preparados de Thalidomida, durante las primeras semanas de embarazo.

4.° TRABAJOS DE INVESTIGACIÓN.—G. F. SOMERS, basándose en las comunicaciones de MC. BRIDE y de LENZ, estudia los efectos teratogénicos del Distoval en animales de laboratorio: 1.° En ratas, y el resultado es negativo, hay reabsorción del feto, pero no malformaciones. 2.° En el conejo, y hace la prueba en 4 animales con igual control. Administra 50 mlgs. por kilo y día por vía oral, del 8.° al 16.° día de embarazo. En estas hembras las camadas contienen fetos abortivos y fetos malformados, con defectos en sus miembros parecidos a los que tienen los niños focomélicos. En los conejos control no hubo malformaciones. PLIESS, del Instituto de Patología de Hamburgo en colaboración con KETELS, HARKEN, han experimentado en ratas, también sin resultado. Creen deberían hacerse estas pruebas en el mono.

Estudia también PLIESS el resultado de 14 necropsias de malformados de dismelia. Las anomalías corresponden a las primeramente descritas por WIEDERMANN en noviembre de 1961. Hay una serie de anomalías que pueden acompañar este síndrome que PLIES denomina «Síndrome de la dismelia». En este síndrome, a diferencia de otras anomalías por otros factores exógenos como son: irradiaciones, rubeola, aminopterina, quinina, hormona folicular, no hay alteraciones del desarrollo, sino detención (parada) del desarrollo. Creemos, dice PLIESS, que el factor teratogénico interfiere el normal proceso bioquímico que dirige el desarrollo de la estructura del tejido mesodérmico. Estas alteraciones se producen, en el período de escleroblastema, los futuros huesos de las extremidades quedan en este estadio. El genotipo, en el desarrollo del embrión, determina o no el que hayan cambios teratológicos. *Pero aquí, no.* En estas malformaciones de origen exógeno no son de genotipo específico, *sino de fase y factor específicos.* Ya en abril de 1962 un mes antes, CLAUS PETERSEN, también insiste en que la noxa exógena (precisamente piensa en un agente químico) teratógena, obra en la fase más receptible, al factor específico. Parece, como ya hemos dicho antes, que la fase de máximo peligro, es cuando la droga es tomada durante las 9 semanas que siguen a la última mestruación (de los 28 a los 42 días de concepción) tabla de PLIESS (fig. 5).

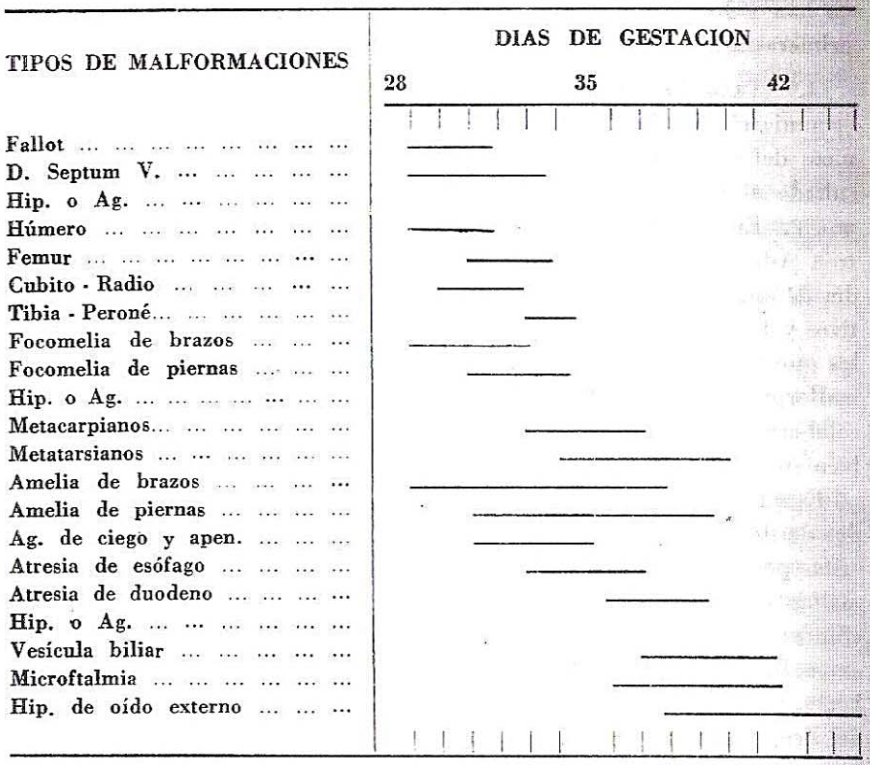

FIG. 5

Ante la terrorífica magnitud que esta embriopatía, de causa con toda verosimilitud yatrógena, ha alcanzado en diversos países de Europa, hemos creído interesante la publicación de estos casos, hasta ahora por fortuna una rareza entre nosotros, para divulgar su conocimiento.

Resumen

Se comunican dos casos de focomelia consecuencia de la ingestión materna de un producto de thalidomida.

Résumé

CONSIDERATIONS SUR DEUX CAS DE «FOCOMELIA» EMBRYOPATHIQUE PAR LA THALIDOMINE

On communique deux cas de «focomelia» conséquence de l'ingestion maternelle d'un produit de thalidomine.

Summary

CONSIDERATIONS ABOUT TWO CASES OF EMBRYOPATHIC FOCOMELIA BY THALIDOMIN

Two cases of focomelia are communicated, a consequence of the maternal ingestion of a product of Thalidomin.

Zusammenfassung

BETRACHTUNGEN ÜBER ZWEI FALLE VON EMBRYOPATHISCHER FOKOMELIE DURCH THALIDOMINA

Erörterung von zwei Fällen von Fokomelie infolge von Einnahme eines Thalidomina Präparats durch werdende Mütter.

Bibliografía

LESLIE B. AREY: *Developmental Anatomy*, 1937.
A. FISCHEL: *Compendio de Embriología Humana*, 1955.
P. J. PUJIULA: *Embriología del hombre y demás vertebrados*, 1923.
M. TAURE: *Anatomía del desarrollo*, 1947.
JORDÁN, KINDRED: *The book of Embryology*, 1942.
H. R. WIEDEMANN, KARIM AEISSEN: *Med. Monatschft* Nov. 1961, pág. núm. 816.
R. A. PFEIFFER, W. KOSENOW: *Münschner Med.* Wochenschft. 12. Enero 1962.
W. G. M. C. BRIDE: *The Lancet*, 16 diciembre 1961.
W. LENZ: *The Lancet*, 6 enero 1962.
D. M. BURLEY: *The Lancet*, 3 febrero 1962.
H. G. KOHLER, A. M. FISHER, P. M. DUNN: *The Lancet*, 10 febrero 1962.
R. E. FRECH DEWITT, S. KENNY: *The Lancet*, 24 febrero 1962.
C. SCOTT RUSSELL, M. D. KICHAN: *The Lancet*, 24 febrero 1962.
MARGARET Y. OLIVER: *The Lancet*, 10 marzo 1962.
FRANK STABLER: *The Lancet*, 17 marzo 1962.
B. C. MORGAN: *British Med. Journal*, 17 marzo 1962.
N. FORD ROBERTSON: *British Med. Journal*, 17 marzo 1962.
G. ROGERSON: *The Lancet*, 31 marzo 1962.
A. W. FERGUSSON: *The Lancet*, 31 marzo 1962.
CLAUS E. PETESEN: *Medic. Monatschft*, 7 abril 1962.
G. F. SOMERS: *The Lancet*, 28 abril 1962.
G. PLIESS: *The Lancet*, 26 mayo 1962.
Suppl. Semaine des Hospitaux, 8 marzo 1962.
Suppl. Semaine des Hospitaux, 30 marzo 1962.
Medicine et Hygiene, 30 mayo 1962.